A PROPOS D'UN CAS DE NECROSES SPONTANEES AUPRES D'UN ENFANT DE 2 ANS ET 5 MOIS

PURPURA FULMINANS ?

AFMED 8e Congrès
Novembre 2019
Kinshasa

Dr Témoignage MPEMBELE Médecin Généraliste
Service Pédiatrie
à TVC Medical
Dr Olivier NGUEJ Pédiatre à TVC Medical
Dr Benjamin TATETE Chirurgien Vasculaire et Phlébologue Chef du Département Médical
à TVC Medical

Conflit d'intérêt : aucun

Le plan

Le cas clinique

La méthode

La littérature

L'attitude

Les résultats

Les conclusions

Le cas clinique

- Nourrisson de sexe masculin âgé de 2 ans emmené par ses parents pour multiples lésions nécrotiques aux membres supérieurs et inférieurs de survenue spontanée.
- Dans ses antécédents, nous notons essentiellement qu'il est cadet d'une fratrie de 4 dont les autres sont en BSA et chez qui le calendrier vaccinal a été bien suivi.

TVC Medical

Le cas clinique

Le cas clinique

- L’histoire de la maladie actuelle remonte à 3 semaines de la consultation par la fièvre et des lésions noirâtres abdominales
- Prise en charge dans deux centres primaires qui lui ont administré une antibiothérapie à large spectre non ciblée.

Le cas clinique

- Il est présenté à TVC médical en raison d'une évolution péjorative
- Elle consiste en l'aggravation des nécroses cutanées avec la complication d'une gangrène sèche fixée des extrémités sur les deux membres inférieurs.

La méthode

- L’examen physique a permis de constater
  - Une nécrose sèche totale de l’avant pied gauche
  - Et partielle de la face interne du genou gauche et des orteils du pied droit.
- Il a été établi un bilan bactériologique avec frottis ainsi qu’une hémoculture associée un bilan inflammatoire NFS et CRP.

La littérature

- Le purpura fulminans est une infection invasive grave due à 80% des cas au ménincoque.
- Il est du à une atteinte de l'endothélium vasculaire par l'agent infectieux ou par les toxines qu'il produit.
- Il est ecchymotique et nécrotique, plus au moins extensif en particulier aux membres inférieurs où il peut s'associer à des pustules.

La littérature

- Toutefois, dans certains cas, notamment chez l'enfant, le purpura aigu est limité à des pétéchies d'apparition rapide et à un syndrome infectieux trompeur. A savoir : peu de fièvre, apyrétique

La littérature

- Les lésions cutanées peuvent être initialement très discrètes et doivent donc être systématiquement recherchées sur un patient déshabillé.
- Au purpura s'associe un syndrome septique voire un état de choc. Le syndrome septique est parfois discret surtout à un stade initial mais peut être sévère d'emblée avec de la fièvre et un état de choc.

Les difficultés du diagnostic

- Il existe parfois initialement ni purpura ni « aspect toxique »

  série de 381 enfants avec IIM :

  - 45 (12%) dont 82% de 3-36 mois sont examinés aux urgences dans les 48 heures précédentes pour fièvre et renvoyés
  - 2 (4,4%) décédés

Kuppermann N, Pediatrics 1999

- Le purpura peut être précédé ou remplacé par une éruption maculo- papuleuse
  - 69 IIM
  - 26 (38%) avaient une éruption maculo-papuleuse
  - 9 (13%) n' ont eu qu' une éruption maculo-papuleuse

Note : Infections invasives à méningocoque (**IIM**)

Marzouk O, Arch Dis Child 1991

Le bilan inflammatoire

- **NFS (Neutrophiles) :** < 5000 ; > 15000 mm^3

Van den Bruel et al. BMJ 2011

- **Plaquettes** < 100 000 mm^3 chez 5 % des enfants normotendus,

et 25 % des hypotendus

- **CRP :** élévation retardée (initialement normale)

- **PCT :** élévation précoce

corrélée à la gravité

Van den Bruel et al. BMJ 2011
Carrol E. Arch Dis Child 2002
Mills G. Eur J Clin Microbiol Infect Dis 2006

Leclerc F. Arch Pediatr 2004
Nijman RG et al. PIDJ 2014

Pas de PL

- **CI si troubles hémodynamiques et CIVD**
- **Pas de méningite en cas de purpura fulminans**

L'arbre décisionnel

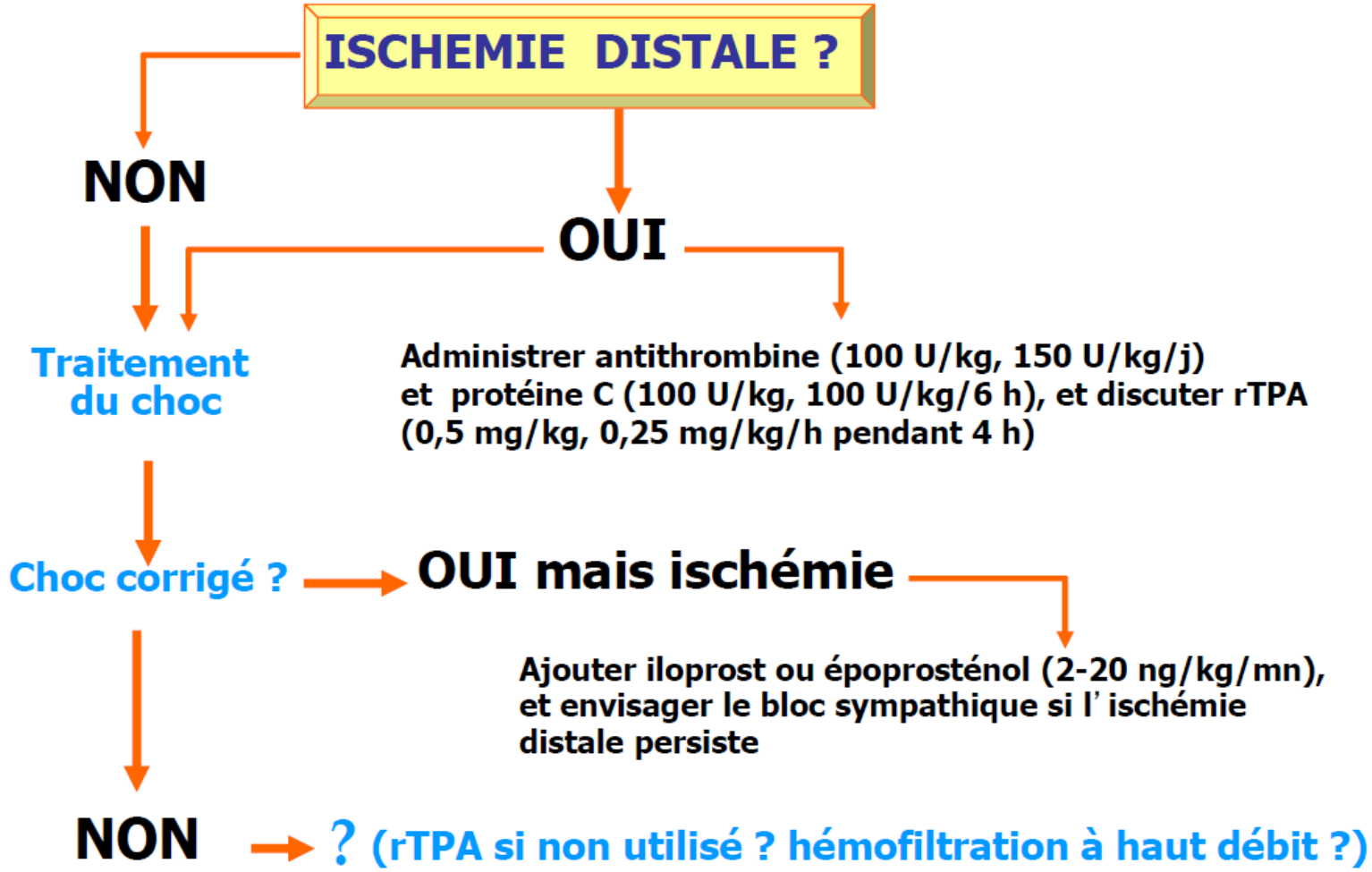

PROPOSITION D'UTILISATION DES TRAITEMENTS NON-CONVENTIONNELS DANS LE PURPURA FULMINANS

L'antibiothérapie

Conseil Supérieur d'Hygiène Publique de France (10/3/2000)

Actualisé en juin 2006 par le HCSP

Signes infectieux + purpura *(nécrotique ou ecchymotique de D >= 3 mm)*

1 dose d'antibiotique IV (ou IM)
« immédiatement,.. quel que soit l'état hémodynamique»
= Ceftriaxone ou Céfotaxime (ou Amoxicilline)

+ Transfert d'urgence par SMUR à l'Hôpital (prévenir)
(sous réserve d'un délai d'intervention < 20 min)

L’évolution des formes graves

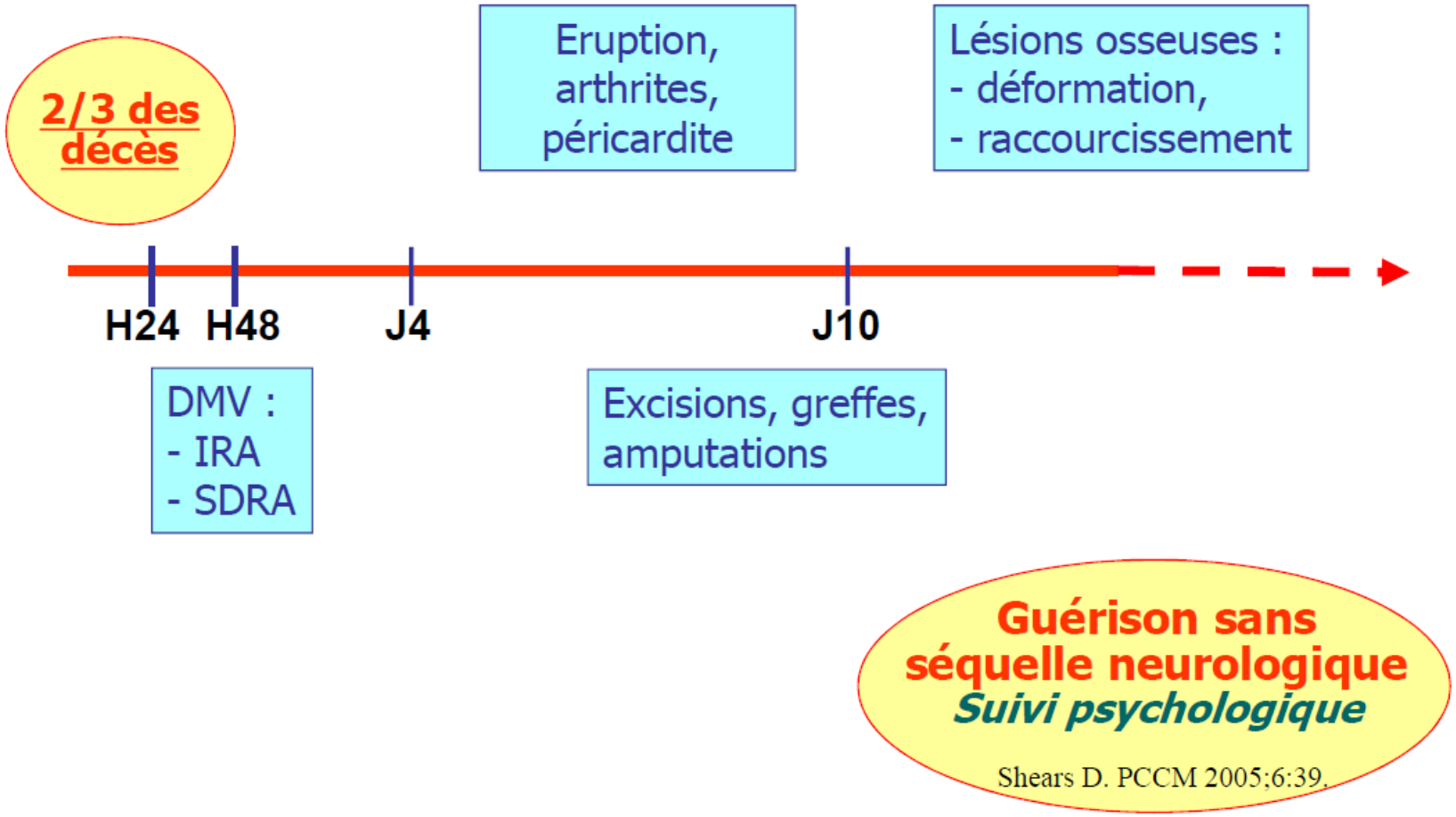

Les ischémies distales localisées

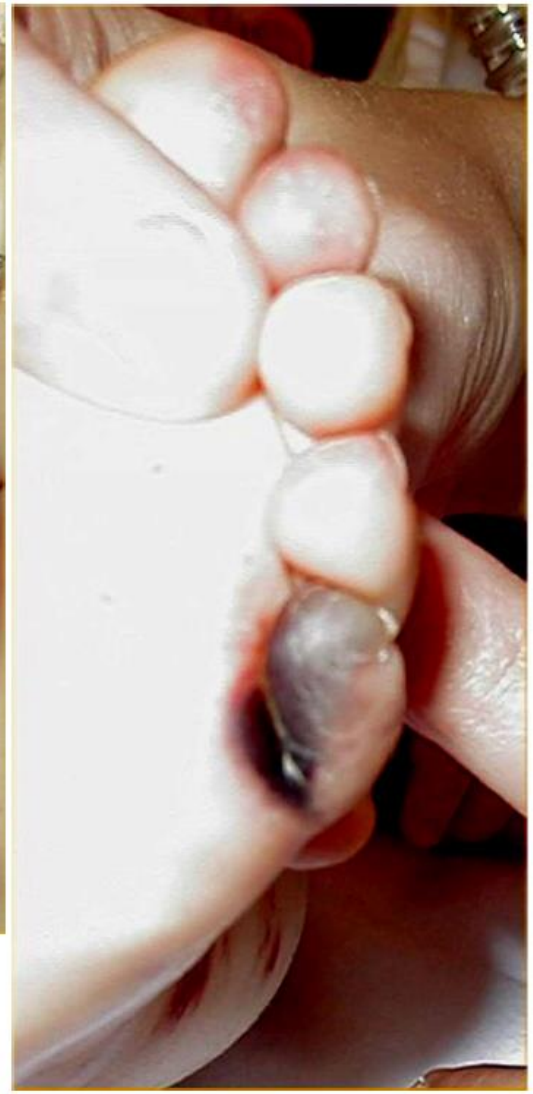

avec l' aimable autorisation du Pr F. Leclerc, CHRU

Les ischémies distales étendues

L’ischémie distale

Revenons au cas clinique

Les résultats

- Les résultats ont mis en évidence un important syndrome inflammatoire et une hyperleucocytose :

GB	19.000 / mm3
FL	N40% L46% E4%
CRP	192 mg/l

- Au vu de ces éléments, nous avons émis l'hypothèse d'un Purpura Fulminans de germe non détecté.

L’attitude

- Procéder à l’identification du germe par frottis et par hémoculture.
- Maitriser de l’infection
- Sacrifier par *amputation* les membres nécrosés

« Life before legs »

Les conclusions

- L'examen bactériologique à l'institut National de Recherche (INRB) n'a pas identifié de germes malgré la stabilisation du sepsis.
- Hélas, la famille a fait une sortie exigée par refus de l'amputation de deux extrémités nécrosées.
- Malgré une prise en charge financière intégrale par la Fondation TATETE VEIN CENTER, la famille a préféré se réfugier dans son église sur conseil du pasteur.
- A ce jour, l'enfant est perdu de vue.